Digitised by the Harvard University, Download from The BHL http://www.biodiversitylibrary.org/; www.biologiezentrum.at

Durchmesser mit 0.90 zu multipliciren ist, um den wahren Durchmesser der Pupille zu erhalten. Ferner haben wir bisher vorausgesetzt, dass die vorgelegte Linse sich möglichst nahe am Auge befinde. Ist dieses nicht der Fall, so ist eine weitere Verbesserung nothwendig. Sei F die Brennweite dieser Linse, g ihr Abstand vom Auge, d die beobachtete Öffnung der Spalte, so ist

wahrer Durchmesser der Pupille $= 0.9d\left(1 - \frac{g}{F}\right)$ wo F für Concavlinsen negativ zu nehmen ist. Streng genommen hat auch die Öffnung der Pupille, die scheinbare Grösse des Lichtkreises, sowie die Kurz- oder Weitsichtigkeit des Auges selbst auf diese Verbesserung Einfluss, allein da dieser wohl immer geringer ist, als die Unsicherheit des Versuches, so wird es unnöthig sein, diese Umstände durch eine ziemlich complicirte Formel zu berücksichtigen.

Erscheint endlich der leuchtende Punkt selbst unter einem merklichen scheinbaren Durchmesser, nämlich für den Fall, als sein Bild auf die Retina fällt, so ist genau genommen, dieser Durchmesser von jenem des Lichtscheines abzuziehen. Der Fall kann wohl nur eintreten, wenn der Versuch mit einer verhältnissmässig grossen Lichtflamme in geringer Entfernung gemacht wird; der Fehler ist jedoch um so geringer, je grösser der scheinbare Durchmesser des Lichtkreises ist, was man immer in seiner Gewalt hat.

Über den Zottenkrebs.

Von **Prof. K. Rokitansky.**

(Mit Taf. XXVIII.)

Obgleich ich bei mehreren Gelegenheiten bemüht gewesen, die verschiedene Bedeutung der dendritischen Vegetation darzulegen (S. m. Abhandl. über den Kropf, über die Cyste in den Denkschriften der kais. Akademie 1. Band; Über dendr. Vegetation auf Synovialhäuten in der Zeitschrift der Gesellschaft der Ärzte 7. Jahrg. 1. Hft.; Über die Entwickelung der Krebsgerüste u. s. w. in den Sitzungsb. der math.-naturw. Cl., Bd. VIII, März, S. 391), so ist doch jenem Gebilde aus der Reihe der Carcinome noch nicht die verdiente Erörterung geworden, welches ich in meinem Handbuche Bd. 1, S. 383, unter der zunächst dem äusseren Habitus entnommenen Benennung

Digitized by the Harvard University. Download from the BHL. http://www.biodiversitylibrary.org/; www.biologiezentrum.at

Zottenkrebs beschrieb und dessen ich in Betreff der seitdem näher erforschten Texturverhältnisse in meiner akad. Abhandlung über die Cyste erwähnte. Obgleich sich daselbst in der That das Wesentlichste in Bezug auf dessen Textur und auch eine Andeutung in Betreff der nosologischen Stellung desselben findet, so sehe ich mich doch durch die Ergebnisse fortgesetzter Untersuchungen veranlasst, in die besondere Erörterung eines Gebildes einzugehen, dessen charakteristische Bestandtheile in so manchen vereinzelten Mittheilungen nach Bruchstücken beurtheilt, fortan eine räthselhafte Rolle spielen, und dem seit der in meiner eben bezogenen Abhandlung gegebenen Aufklärung nur von Gerlach (der Zottenkrebs und das Osteoid Mainz 1852) auf Grundlage zweier Fälle von Zottenkrebs der Harnblase eine nähere Aufmerksamkeit geschenkt worden ist[1]).

Um den Gegenstand gleich Eingangs zu markiren, stelle ich eine Schilderung des Aftergebildes nach seinem äusseren Habitus voran:

Es erscheint — in exquisiter Form zumal auf einer Schleimhaut-Oberfläche oder nächst dieser auf der Innenwand einer Cyste — als eine mit einem Halse oder einem Stiele aufsitzende rundliche, an ihrer Oberfläche seicht gelappte, blumenkohlartige oder zottige, beim Drucke einen medullaren Saft ergiessende, bald prall anzufühlende strotzende, bald weichere schlaffe Geschwulst.

Oft erscheint es als ein Aggregat von zarten und schlanken oder ziemlich umfänglichen, schwammigen am freien Ende verzweigten, zottigen Excrescenzen, welche sich von einer umschriebenen Basis erheben, zuweilen auch als eine über eine grössere Strecke diffuse Wucherung in Form zahlreicher zerstreuter Zottenbüschel oder vereinzelter Excrescenzen. An solchen gewahrt man leicht, wie sich die Excrescenz wiederholt bis zu ganz feinen Zweigen verästelt, die selbst wieder die feinsten Villus-artigen Triebe tragen.

Ein leichter Druck, das Hingleiten des Messerrückens, Abspülen mit Wasser bringt den obbemerkten medullaren Saft in geringerer Menge zum Vorschein.

---

[1]) Ich habe die hier entwickelten Ansichten im verflossenen Wintersemester 1852 in meinem *Collegium publ.* über pathologische Gewebslehre erörtert und mit der nöthigen Demonstration ausgestattet.

Digitised by the Harvard University. Download from The BHL http://www.biodiversitylibrary.org/; www.biologiezentrum.at

Eine nähere Untersuchung ergibt, dass die Excrescenz in ihrem Stiele aus einem streifigen, gefaserten häutigen Gebilde besteht, an welchem sich die Äste und Zweige bis zu den villusartigen Flocken hin, als grössere und kleinere schlauchartige und kolbige Ausbuchtungen eines structurlosen Hohlgebildes erweisen. Die Äste und Zweige sind hell, durchscheinend oder in verschiedener Weise opak, äusserlich haftet an ihnen in verschiedener Menge eine medullare Masse, oft in der Menge, dass die Räume zwischen ihnen prall ausgefüllt werden und das Aftergebilde hiemit den oben erwähnten Habitus einer soliden, strotzenden, seicht gelappten, blumenkohlartigen Geschwulst erlangt.

In der nächsten Umgebung, zuweilen auch bis auf namhafte Entfernungen hin, zeigt z. B. beim Zottenkrebse der Harnblase die Schleimhaut ein areolirtes Ansehen, d. i. sie ist von einem hier sehr zarten, eben bemerkbaren, dort entwickelteren vorspringenden feinmaschigen Gitter durchsetzt, von dessen Balken sich hie und da ganz zarte Excrescenzen in Form feiner Bläschen oder Villi erheben, so, dass das Ganze ein schwellendes maschig-filziges Ansehen darbietet.

Im frischen Zustande ist das Aftergebilde wegen seiner eminenten Vascularität gemeinhin dunkelroth.

Diese Schilderung dürfte zur vorläufigen Verständigung genügen; sie bietet auch die nöthigen Ausgangspunkte zu einer noch näheren und zugleich vergleichenden Analyse der Texturverhältnisse, wie auch Grundlagen für deren Deutung dar.

Die nähere Untersuchung ergibt vor Allem, dass das Constituens des Zottenkrebses, die Grundlage seiner auffallenden Form die von mir sogenannte dendritische Vegetation sei. Wenn dies festgestellt ist, so ist zum Zwecke einer gründlichen Erörterung des vorliegenden Gegenstandes nöthig, dasjenige anzuführen, was mich seitdem vielfache Untersuchungen über jenes Gebilde gelehrt haben.

Die dendritische Vegetation erscheint ursprünglich auf physiologischem wie auf pathologischem Boden als ein aus einer hyalinen — structurlosen — Membran bestehender Hohlkolben, wie ich ihn in meinen Abhandlungen: Über die Cyste, Über die Krebsgerüste, beschrieben und dargestellt habe, klar und durchsichtig oder opak, d. i. mit Körnchen, Kernen und kernhaltigen Zellen gefüllt, äusserlich nackt oder mit einem Epithelial-Belege bekleidet. In den gewöhnlichsten Fällen spriesst derselbe als Grundlage der weiter unten auf-

Digitised by the Harvard University, Download from The BHL http://www.biodiversitylibrary.org/; www.biologiezentrum.at

zuführenden Formen nicht unmittelbar auf und aus dem gegebenen Boden, sondern von den Balken eines vorläufig entwickelten Maschenwerkes, welches, wie ich in meiner Abhandlung über die Entwickelung der Krebsgerüste u. s. w. nachgewiesen, selbst aus der dendritischen Vegetation hervorging. Es wächst dieses Maschenwerk zu jenem Hohlkolben aus, der sofort nicht die Metamorphose zu einer gefensterten Platte, sondern zu den weiter unten folgenden Formen eingeht.

Bevor ich hieran die weitere Entwickelung dieses Primitiv-Gebildes anreihe, ist es nöthig zu erinnern, dass, wie ich in den Eingangs erwähnten Abhandlungen nachgewiesen, dieses Gebilde und die abgeleiteten Formen die Erzeugniss-Stätte der verschiedensten physiologischen und pathologischen Gewebs-Elemente seien. Es treten darin Bindegewebe, Fettzellen *(Lipom)*, Knorpel und Knochen, Schilddrüsenparenchym, das Parenchym des alveolaren Gallertkrebses, die Cyste überhaupt, medullare Aftermasse, Gefässe auf.

Die weitere Entwickelung jenes Hohlkolbens besteht in Folgendem:

1. Der primitive Hohlkolben wächst gleichförmig heran, zu einem beutelförmigen Sacke, einem Beutel, welcher eine seröse Feuchtigkeit enthält oder gewöhnlich von einem zartfaserigen Maschen- und Fachwerke ausgefüllt wird. Solche Gebilde finden sich besonders und zuweilen in grosser Menge und zu namhaften Volumen entwickelt, auf der Innenfläche von Cysten neben dendritischen Vegetationen vor. (Vgl. m. Abhandlung 'Über die Cyste' Seite 325.) Sehr selten beobachtet man sie an anderen Orten. Im verflossenen Jahre fand ich solche wieder einmal auf der Harnblase, — ein Fall, der ungeachtet die fraglichen Gebilde nur klein waren, immerhin schon wegen seiner Seltenheit und noch mehr wegen der Deutlichkeit, mit welcher sich die Entwickelung der beutelförmigen Anhänge darstellte, angeführt zu werden verdient: Er betraf ein zehn Jahre altes Mädchen mit tuberkulöser Meningitis, Tuberkulose des Bauchfells und der Lymphdrüsen des *Plexus iliacus* und *lumbalis* und einem umfänglichen *subperitonaealen* an der Blase in das Becken herabsteigenden, nebst einer eiterig-urinösen Flüssigkeit zerfallende tuberkulöse Lymphdrüsen einschliessenden, nächst dem vorderen oberen Darmbeinhöcker nach aussen und oberhalb der Einmündung des linken Ureters in die Blase mit einem erbsengrossen Loche eröffneten

Digitised by the Harvard University, Download from The BHL http://www.biodiversitylibrary.org/; www.biologiezentrum.at

Jaucheheerde in der linken Darmbeingegend. Unterhalb dieser Fistelöffnung sassen auf der Innenfläche der Blase in einer Gruppe beisammen zahlreiche hirsekorn- bis erbsengrosse fast hyaline gestielte Blasen. Sie enthielten ein zartfaseriges Maschenwerk, infiltrirt von einer blassbräunlichen klaren Flüssigkeit. Zwischen diesen Beuteln und in weiter Umgebung derselben war in die Schleimhaut der Blase ein feinmaschiges Gitter eingewebt, dessen Balken, bei durchfallendem Lichte besehen, opak, aus kernhaltigen Zellen bestehend, stellenweise stärker hervortraten und sich hie und da, zumal in der Nähe und zwischen jenen Blasen, zu einem rundlichen Fältchen oder Wulste und sofort zu gestielten Bläschen erhoben.

2. Er wächst mit Ausbuchtung in verschiedenem Grade und in verschiedener Weise heran. Hier lassen sich ziemlich dreierlei Typen unterscheiden:

a. Der Hohlkolben wächst zu seichten, etwa halbkugeligen Ausbuchtungen aus. — Durch Anhäufung seröser Flüssigkeit degenerirt das Gebilde zu einem einfachen oder einem stellenweise Einschnürungen darbietenden hydropischen Beutel, wofür die Erkrankung der Flocken der Adergeflechte zu den sogenannten Cysten der Plexus ein häufiges Beispiel abgibt. Daneben entwickelt sich häufig darin Bindegewebe, structurlose einfache und concentrisch geschichtete incrustirende Blasen. In den Schilddrüsencysten wird das Gebilde von Schilddrüsenparenchym, in den Cysten des Sarcoms von Bindegewebe (dem faserigen Parenchyme des Sarcoms) zu kerbigen, maulbeerförmigen, condyloma-artigen u. dgl. soliden Massen ausgefüllt. Im Gallertkrebs findet man ganze grosse Partien der feinkörnigen, d. i. von structurlosen in eine concentrische Schichtung gebetteten Blasen durchsetzten Gallertmasse von einem hyalinen buchtigen Contour umgeben, welcher höchst wahrscheinlich dem in Rede stehenden, die endogene Vermehrung der Elemente des alveolaren Gallertkrebses vermittelnden Gebilde angehört. Fig. 1 stellt diese Form dar. Sie ist folgendem Falle entnommen, welcher namentlich in Bezug auf die Quelle der hämorrhagischen Contenta auch in den Nierencysten wichtig ist: In der linken Niere eines 78 Jahre alten Irren fand sich in der Corticalsubstanz nebst einer haselnussgrossen, runden, grauröthlichen vascularisirten, incystirten, von dendritischen Vegetationen durchsetzten medullaren Krebsmasse unter zahlreichen kleineren, theils eine farblose, theils eine gelbliche

Digitized by the Harvard University, Download from The BHL http://www.biodiversitylibrary.org/; www.biologiezentrum.at

seröse oder leimartige *(colloide)* Feuchtigkeit enthaltenden Cysten, eine von Haselnussgrösse, welche eine bräunliche, ein aus bräunlichgelb entfärbten schrumpfenden Blutkugeln und Blutkugel-Agglomeraten und Pigmentschollen bestehendes Sediment absetzende Flüssigkeit einschloss. Auf ihrer Innenfläche sah man nebst ansehnlichen hie und da in einer leistenartig hervorspringenden Duplicatur der Cystenwand aufgenommenen Gefässen vereinzelte kleine, feinkörnige, weissliche, ganz kurz gestielt aufsitzende Excrescenzen. Sie erwiesen sich als die in Rede stehende Form; die Ausbuchtungen zeigen nächst dem Contour ein dessen Krümmung folgendes Gefäss und sind reichlich von Zellen mit zum Theile sehr grossen blasigen Kernen bedeckt, wie sie auch das obbemerkte medullare Aftergebilde constituirten.

Diese Form ist es auch ziemlich, welche, indem sie einer stellenweisen Resorption unterliegt, zu einer gefensterten Ausbreitung und damit unter nachträglicher Entwickelung von Bindegewebe im Inneren zu einem Maschenwerke wird und als solches häufig ein Krebsgerüste abgibt. (Vergl. Über die Entwickelung der Krebsgerüste u. s. w.).

b. Der primitive Hohlkolben wächst zu einem Schlauche heran in die Länge, treibt neue Kolben, welche sich zu secundären Schläuchen entwickeln und selbst wieder neue Kolben treiben, die zu tertiären Schläuchen auswachsen u. s. w., an denen sich selbst in Menge weitere Ausbuchtungen und kolbige Knospen zeigen. Fig. 2. Auf diese Art und indem die Schläuche zugleich eine ansehnliche Länge erreichen, kommt ein vielfach verzweigtes Gebilde zu Stande, welches ganz besonders den Namen dendritische Vegetation veranlasste; die Enden der Schläuche sind gemeinhin entweder einfach kolbig angeschwollen oder zeigen, wie eben bemerkt, zugleich seichte Ausbuchtungen. Sie werden häufig von Bindegewebe, die kolbigen Enden der Schläuche nebstdem von Fettgewebe *(Lipoma arborescens)* ausgefüllt. Sie sind es, in denen auf Synovialsäcken überdies auch Knorpel und Knochen producirt wird. Oft ist es eine in einem zartfaserigen Maschenwerke enthaltene medullare Aftermasse, die sie ausfüllt und sehr gewöhnlich kommen in ihnen structurlose einfache oder geschichtete Blasen (Colloidkugeln, Incrustate) zur Entwickelung. Bindegewebe kommt in ihnen im Besondern nicht selten in Form von Röhren auf eine Weise zu Stande, wie ich sie in dem obenerwähnten Aufsatze über die Entwickelung der Krebsgerüste

Digitised by the Harvard University. Download from The BHL http://www.biodiversitylibrary.org/; www.biologiezentrum.at

angegeben habe. — Die hieher gehörige Figur 2 rührt von einem solitären Zottenkrebse der Harnblase her.

c. Der primitive Hohlkolben wächst mit namhafter Erweiterung zu einem Stamme heran, welcher Äste abgibt, die sich nicht weiter verzweigen, sondern alsbald zu einer wuchernden Menge kolbiger Ausbuchtungen zerfallen, worauf er selbst, an seinem Gipfel verästigt, in gleicher Weise endet; Fig. 3, gleichfalls von einem Zottenkrebse der Harnblase.

Diese sind die wesentlichsten Typen der Entwickelung des primitiven Hohlkolbens; die beiden letzteren stellen insbesondere die sogenannte dendritische Vegetation dar, sie sind es auch, welche vorzüglich den Zottenkrebs constituiren. — Nebstdem ist aber wichtig zu erinnern, dass, wie ich in dem Aufsatze über die Entwickelung der Krebsgerüste nachgewiesen, die Balken der Maschenwerke auch massenhafter und unmittelbar hautartig auswachsen. Es dürfte nämlich hierin begründet sein, dass die einzelnen den Zottenkrebs constituirenden Excrescenzen häufig von ihrer Basis aus sehr umfänglich sind und zuweilen in einer Form von rundlichen und facettirten Schläuchen vorkommen, wie sie in Fig. 4 dargestellt sind.

Noch verdienen die Gefässe unter den endogenen Productionen der dendritischen Vegetation eine besondere Erwähnung. Die letztere enthält unter allen ihren Formen sehr gewöhnlich Gefässe, indem sich, wie in den Flocken der Ackergeflechte, den Tubarfransen, den sogenannten Synovialdrüsen, den Chorionzotten längs dem Contour der Vegetation ein Gefäss, unter Bildung häufiger Schlingen hinzieht, und in dem Stamme der Vegetation, wie in jeder ihrer Ausbuchtungen und Äste ein auf- und ein absteigendes Gefäss darstellt. Doch kommen auch Schläuche vor, in denen sich nur ein Gefäss vorfindet, welches mit einer abgerundeten kolbigen Anschwellung endigt. Diese Gefässe sind im Allgemeinen sehr ansehnlich, zu den sogenannten kolossalen Haargefässen gehörig, bestehen eben meist bloss aus der primitiven hyalinen, mit oblongen Kernen besetzten Gefässhaut, jedoch beobachtet man nicht selten auch eine Schichte quer ovaler Kerne an ihnen. Dazu kömmt auch wohl eine äusserste Schichte, welche aus Bindegewebs-Fibrillen besteht.

Die Rolle, welche die dendritische Vegetation im Zottenkrebse spielt, lässt sich nur deuten, nachdem man den anatomischen Befund desselben genauer und allseitig erhoben hat.

Digitised by the Harvard University. Downloaded from the BHL http://www.biodiversitylibrary.org/; www.biologiezentrum.at

In Bezug des Zottenkrebses, wie er auf Schleimhäuten vorkommt, ist hier an Thatsachen anzuführen :

1. Oft ist die Vegetation hyalin, d. i. sie enthält ausser einer klaren Feuchtigkeit keine Gewebs-Elemente, oft enthält sie die obgedachten Gefässe, ausser ihnen in verschiedener Menge Elementarkörnchen, Kerne, primäre Zellen, zumal in den kolbigen Enden ihrer Zweige structurlose einfache und concentrisch geschichtete Blasen. Äusserlich dagegen haften an derselben die Elemente eines medullaren Saftes, bestehend in kernhaltigen Zellen von der mannigfaltigsten Gestalt — runde, ovale, keulen- und spindelförmige, geschwänzte, in vielfache Fortsätze ausgezogene Zellen. Sie bilden einen bald lockeren, leicht auseinander weichenden oder einen dichteren Beleg, oft sind sie in solcher Menge zugegen, dass sie die Hauptmasse des Aftergebildes ausmachen, in welche die Vegetationen gleichsam hereinwachsen.

2. In anderen Fällen entwickelt sich im Innern der Vegetation eine faserige Textur und neben dieser die der exogenen Formation ähnlichen Krebs-Elemente. Unter dieser Bedingung erscheint der Zottenkrebs in Folge der Anhäufung dieser beiden Elemente als ein Aggregat von Excrescenzen (oder auch als eine vereinzelte Excrescenz), welche in ihrem Stamme sowohl, wie auch an ihren Ästen und Zweigen, besonders gegen deren freies Ende hin dicker, bauchig angeschwollen sind. Sie sind hier von einem zartfaserigen von medullarem Krebssaft strotzenden Maschenwerke ausgefüllt, und da sich die kolbigen Enden häufig wechselseitig platt drücken, so ähnelt das Ganze einem über kürzeren oder längeren Stielen wuchernden Laubwerke — eine Form, wie sie auch sonst unter andern Verhältnissen der endogenen Entwickelung, z. B. beim *Lipoma arborescens*, vorkommt.

3. In einem Falle bestand der Zottenkrebs — in seiner centralen Partie — aus ansehnlichen unter einander verschmolzenen, wie von wechselseitiger Anlagerung zum Theile facettirten Schläuchen von faseriger Textur, die am freien Ende weit offen standen und am Rande der Ausmündung zahlreiche hohle Zweigchen und bläschenähnliche Villositäten trugen, Fig. 4. Sie enthielten eine grosse Menge medullaren Saftes. — Ich war in Bezug dieses Falles, dessen ich in meiner Abhandlung über die Cyste und in dem Aufsatze über die Entwickelung der Krebsgerüste erwähnte, der Ansicht, dass jene

Digitised by the Harvard University, Download from The BHL http://www.biodiversitylibrary.org/; www.biologiezentrum.at

Schläuche die, von übermässiger endogener Production von Krebssaft an ihrem freien Ende dehiscirten Vegetationen seien, allein es ist mir nunmehr in Anbetracht des Umstandes, dass die Balken der Maschenwerke auch in Masse auswachsen, wahrscheinlicher, dass sie eben die ringsum, d. i. zu einem Rohre ausgewachsenen Maschen des die Basis des Aftergebildes constituirenden Gitters waren. Die Räume waren dann nicht die Höhle der Vegetation und der darin befindliche medullare Saft nicht endogene Production, sondern eine äussere Belegmasse gewesen.

4. Macht man einen Durchschnitt durch die Masse des Zottenkrebses auf seine Basis, so gelangt man hier auf ein gemeinhin ziemlich reichliches poröses, faseriges Gefüge, welches sich bei näherer Untersuchung als ein gedrängtes von meist spaltähnlichen Lücken durchsetztes Maschenwerk kundgibt, dessen Balken aus einer hyalinen von oblongen Kernen und Kernfasern durchsetzten, hie und da zu Bindegewebsfibrillen zerfallenden Masse bestehen. Von hier aus ist das Muttergewebe zuweilen auf grosse Entfernungen von dem Aftergebilde hin, wie S. 515 bemerkt, von einem feinmaschigen Gitter durchsetzt, dessen Balken aus kernhaltigen Zellen bestehen und sich häufig zu zarten Wülsten und kolbigen Bläschen, den Anfängen der Vegetation entwickeln und der betreffenden Oberfläche ein maschig-filziges Ansehen verleihen. Ich habe dieses Gitter auch auf der Innenfläche von Cysten, auf denen dendritische Vegetationen wucherten, wahrgenommen, dasselbe jedoch, wie ich jetzt sehe, irriger Weise als ein Auseinandergewichensein der inneren Schichte der Cystenwand durch die in ihr sich entwickelnden Vegetationen gedeutet. Es kommt ohne Zweifel auf die Weise zu Stande, wie ich dies von den Krebsgerüsten und Maschenwerken überhaupt angegeben habe, und in der hiebei vor sich gehenden Lückenbildung ist es ohne Zweifel begründet, dass man bisweilen in dem umfänglichen hautartigen Stamme mancher der den Zottenkrebs constituirenden Exerescenzen Lücken findet, die auf den ersten Anblick die Meinung veranlassen, als wären sie durch ein Verwachsen zweier benachbarter Vegetationen oder ihrer Äste entstanden. — Als einen, das hier Erörterte nachweisenden, aber auch in anderer Hinsicht lehrreichen Fall finde ich mich bewogen, den folgenden Fall anzuführen: In der Leiche eines 56 Jahre alten Mannes mit Ödem der unteren Körperhälfte, Ascites, seröser, linkerseits fibrinhaltigen Ergüssen in den

Digitised by the Harvard University, Download from The BHL http://www.biodiversitylibrary.org/; www.biologiezentrum.at

Pleurasäcken, obturirenden, in der Tiefe zerfallenden Gerinnseln in Lungenarterien-Verästelung der rechten Lunge und einer ähnlichen Obturation der linken Cruralvene bot der Magen Folgendes dar: Ziemlich in der Mitte zwischen Pylorus und Cardia am kleinen Bogen eine von oben nach abwärts 2", in die Quere $1\frac{1}{2}$" messende Stelle von ulcerösem Ansehen, von einem wallartigen Schleimhautrande umfasst, deren Basis stellenweise bis an das Peritonäum griff und durch ein maschigzottiges Gewebe, an einer kleinen Stelle durch eine weisse gleichförmig dichte Schwiele dargestellt war. Auf einer zweiten Stelle von gleichem Umfange an der hinteren Magenwand und dem grossen Bogen, näher dem Pylorus hin, wucherte ein in der Mitte aus kürzeren dicht gedrängten, in der Peripherie aus längeren und loseren, verzweigten Excrescenzen bestehendes, von einem medullaren Safte strotzendes, grauröthliches Aftergebilde. Die letztgenannten Excrescenzen waren in ihrem Stamme sowohl als auch besonders in ihren Ästen und Zweigen strotzend, parenchymatös, die letzteren kolbig, leicht abgeplattet, einzelne derselben schienen unter einander brückenartig verwachsen. Äusserlich waren sie von einer Lage cylindrischer (keulenförmiger) Zellen bekleidet, im Innern von einem sehr zartfaserigen Maschenwerke ausgefüllt, welches in seinen Räumen selbst dieselben cylinderepithelium-artigen Zellen nebst andern runden und ovalen enthielt. In weiter Umgebung dieser beiden Stellen war die Magenschleimhaut gewulstet und bot das Ansehen eines grobfilzigen Sammtes dar, indem sich von einem dieselbe durchsetzenden Gitter in wuchernder Menge theils opake, theils hyaline bläschenartige Fältchen und Zotten erhoben.

Unter der oberwähnten Allseitigkeit ist die Untersuchung des Zottenkrebses von Standorten gemeint, an denen derselbe bisher nicht vermuthet worden ist, d. i. mitten in sehr verschiedenen Geweben und Parenchymen.

In diesem Bezuge habe ich bei Gelegenheit der Erörterung über die Entwickelung der Krebsgerüste u. s. w. eines Falles von Cancer melanodes im Gehirne näher erwähnt, welcher augenscheinlich einen namentlich durch die wuchernde Entwickelung von einfachen und geschichteten Colloidkugeln im Innern der Vegetationen ausgezeichneten Zottenkrebs darstellt. Eben daselbst ist auch der Fall eines medullaren Leberkrebses erörtert, welcher eben auch in Ansehung der vielfältigen Ausbuchtungen der die faserigen hohlen

Digitised by the Harvard University; Download from The BHL http://www.biodiversitylibrary.org/; www.biologiezentrum.at

Balken des Krebsgerüstes enthaltenden hyalinen Schläuche hierher gehört.

Nächst diesen verdient vor Allem in Ansehung des so gewöhnlichen Standortes des Zottenkrebses auf der Schleimhaut der Harnblase der Fall eines solchen, welcher sich in der hiesigen Sammlung als ein Incunabulum ohne eine nähere Notiz über seine Abstammung vorfindet, Erwähnung, weil das Aftergebilde vielfach die Harnblasenwand am Grunde und die Prostata durchsetzt: Die Blase ist in ihrer Fleischhaut bedeutend hypertrophirt und am Grunde zu beiden Seiten des Trigonum eben so wie die Prostata und selbst die pars membranacea urethrae von einem weissen knollig protuberirenden Schwielengewebe durchsetzt. Auf der Innenfläche derselben findet sich rechts, das Ostium des Ureters einhegreifend, eine mehr als thalerstückgrosse Stelle von theilweise ulcerösem Ansehen, auf der nächst dem Rande einige gestielte etwa bohnengrosse Geschwülste und Zotten sitzen. Links, zum Theile in dem erweiterten Blasenhalse wuchert auf einer namhaften Protuberanz eine etwa einer Wallnuss gleiche medullare Zottengeschwulst. Nebst dieser finden sich in dem bemerkten Schwielengewebe zahlreiche cystenartige Räume, welche von dendritischen Vegetationen ausgefüllt sind, die vorne rechts bis an das Peritonäum der Blase vordringen und dasselbe zu drei über einander lagernden haselnussgrossen Tumoren emporheben.

Sofort ist der Zottenkrebs des Uterus anzuführen, weil er eben nicht gar selten vorkommt. Ich habe ihn nicht nur als ein in seinem ganzen Umfange nach dem Cervical-Canale des Uterus und der Scheide hin blossliegendes sehr lockeres, von Extravasaten durchsetztes, in grossen Partien necrosirendes medullares Aftergebilde, sondern auch zum ansehnlichen Theile noch in der Masse des Cervix uteri enthalten, d. i. vor seinem Durchbruche nach innen beobachtet. Letzteres ist von Belang, weil daraus hervorging, dass das Aftergebilde nicht von der inneren Oberfläche, d. i. aus der Schleimhaut des Uteruscervix, seinen Ursprung nahm, sondern tief in dem Gewebe desselben, und dass es von hier aus, erst im Verlaufe seiner fortgesetzten Wucherung, nach innen vordrang und nackt zum Vorscheine kam. Das Aftergebilde bestand aus einem von einem medullaren Safte strotzenden, in der Tiefe allerdings dichteren, aber im Allgemeinen doch und besonders in der Peripherie sehr lockeren, unter Wasser sich entfaltenden Filze oder Strickwerke, von dessen

Digitised by the Harvard University, Download from The BHL http://www.biodiversitylibrary.org/; www.biologiezentrum.at

Balken, besonders in der Peripherie sehr zahlreiche, wie mit zarten Villis besetzte Zotten abgingen. Bei genauerer Untersuchung zeigten sich die Balken jenes Strickwerkes theils hyalin, von oblongen Kernen durchsetzt, theils bindegewebsartig gefasert; von ihnen erhoben sich lange structurlose Schläuche, welche zahlreiche, jedoch meist kleine, kolbige Aushuchtungen trugen und theils eine Menge von Kernen und kernhaltigen Zellen enthielten, theils ganz hell und durchsichtig waren.

Neuerlichst lieferte die Section der Leiche einer 68 Jahre alten, auf Herrn Prof. Oppolzer's Klinik abgezehrt und wassersüchtig verstorbenen Weibsperson ein ausgezeichnetes Beispiel von Entwickelung des Zottenkrebses in der Leber und zwar in Form des *Cancer melanodes*. Es waren ein *Cancer melanodes* des rechten Bulbus und in den oberen und im rechten mittleren Lungenlappen sehr zahlreiche bis wallnussgrosse, von einem graulichen Schwielengewebe durchsetzte Tuberkelmassen zugegen. Die Leber nahm den grössten Theil des Bauchraumes ein, reichte mit ihrem linken Lappen an den Kamm des linken Darmbeines, wog 8 Pfund und war von sehr zahlreichen wallniss- bis faustgrossen, an der Oberfläche knollig hervorspringenden theils blass- theils dunkelgrambraunen, hie und da auch weissen medullaren Aftermassen durchwebt. Unter ihnen waren nun die drei grossen nach dem vorderen Rande des rechten Leberlappens zu gelagerten, in ihrer Peripherie sehr lockeren fluctuirenden Massen ausgezeichnet. Sie bestanden in der Tiefe aus einem dichteren Gefüge, welches sich als ein Maschenwerk mit ansehnlichen aus Bindegewebs-Fibrillen bestehenden Balken auswies, dessen Räume pigmenthaltige Zellen und freies Pigment einnahmen. Von diesen Partien ging, insbesondere nach der Oberfläche der Leber hin, eine Gewebsmasse aus in Form einer Längsfaserung, welche, je weiter nach der Peripherie, desto mehr an Dichtigkeit verlor und einem Aggregate von sehr lose zusammengehaltenen Zotten glich. Sie betrug an einzelnen Stellen die Länge mehrerer Zolle. Für das freie Auge waren darin stellenweise weisse Faserzüge neben ungemein zahlreichen, in derselben Richtung verlaufenden Blutgefässen wahrzunehmen und, indem zwischen beide eine graulichbraune Masse eingelagert war, so war damit der Anschein einer dritten Faserung gegeben. Eine nähere Untersuchung ergab, dass die in einzelnen Strecken weisse opake Faserung von langen hyalinen Schläuchen herrührte, welche in ihrem Inneren

Digitised by the Harvard University, Download from The BHL http://www.biodiversitylibrary.org/; www.biologiezentrum.at

in grossen Strecken vollkommen entwickelte wellig gekräuselte Bindegewebs-Fibrillen enthielten. Sie waren ungemein lang und zeigten zahlreiche aber nur einfache konische oder kolbige Ausbuchtungen, Fig. 5. Sie hatten durchschnittlich $^1/_{25}$ Millim. Durchmesser. Die Gefässe waren meisthin unverzweigte dünnhäutige Röhren von durchschnittlich demselben Durchmesser, jedoch fanden sich in dem dichteren Theile der längsgefaserten Masse nächst dem Maschengefüge eben auch sehr dünnhäutige Gefässe bis zum Durchmesser von fast 1‴, welche hie und da einen Ast abgaben; mehrere von diesen waren in darmähnliche Windungen gelegt und in der Aftermasse fest eingebettet. Sie bestanden aus einer hyalinen Membran mit oblongen Kernen, in manchen stärkeren fanden sich auch spärliche querovale Kerne vor, zu äusserst folgte endlich eine ausserordentlich zarte Membran, in welcher jene beiden lose, wie in einer Scheide steckten. Sie machte hie und da, wo sie nicht von einer Menge von Kernen und kernhaltigen Zellen verdeckt war, welche dem Anscheine nach zum Theile sich innerhalb derselben befanden, den Eindruck, als wenn sie aus sehr zarten Molekülen bestünde, Fig. 6, *a*. An den grösseren Gefässen erschien sie als eine vielfach und in unregelmässiger Weise durchlöcherte Hülle, Fig. 6, *b*. Die dritte zwischen die beiden eben erörterten Bestandtheile eingelagerte Masse bestand aus den Elementen eines pigmenthaltigen Krebssaftes, unter denen die vorwiegenden runde und rundliche kernhaltige Zellen und Mutterzellen von etwa $^1/_{100}$ Millim. Durchmesser waren. Machte man einen Querschnitt durch diese anscheinend faserige Masse und zwar den dichteren an den Kern des Aftergebildes grenzenden Antheil, so sah man mit freiem Auge zahlreiche feine Poren, welche den Durchschnitten der obgedachten Schläuche und Gefässe angehörten.

Endlich habe ich auch in einer auf der Innenfläche der harten Hirnhaut und zwar über dem *Processus clinoideus anticus sin.* sitzenden Geschwulst von Haselnussgrösse bei einer am 27. December 1851 sanitätspolizeilich obducirten, bei 60 Jahre alten scoliotischen Weibsperson mit Hypertrophie des rechten Herzens, chron. Catarrh der Bronchial- und Intestinalschleimhaut, zahlreichen und zum Theile umfänglichen fibrösen Geschwülsten des Uterus und einem hühnereigrossen Medullarcarcinome der rechten Niere ein Gebilde gefunden, welches hierher bezogen werden muss. Jene Geschwulst bot bei

Digitised by the Harvard University, Download from The BHL http://www.biodiversitylibrary.org/; www.biologiezentrum.at

einer drusigen Oberfläche und grauliehrother Färbung auf dem Durchschnitte eine strahlige Faserung dar, welche von einer dichteren Gewebsmasse an der Basis der Geschwulst ausging und besonders durch den entsprechenden Verlauf der Blutgefässe markirt war. Das Skelet derselben, wovon einen Theil Fig. 7, *a*, bei einer 90maligen Vergrösserung zeigt, wie es eine längere Maceration im Wasser Behufs der Entfernung der anderen störenden Gewebsbestandtheile herstellte, bestand aus einem zwei Drittheile des Durchmessers der Geschwulst an Länge gleichen Zottenwerke, welches sich von einem in die harte Hirnhaut leicht eingewebten dichten fibrösen Filze, als seiner Basis, erhob. Jenes Zottenwerk besteht aus kolbig endigenden in nur spärliche kolbige Äste auswachsenden hyalinen Schläuchen, welche gegen ihr freies Ende hin weiter auseinander traten, um eine grössere Menge der weiter unten angegebenen Elemente zwischen sich aufzunehmen. Sie erhoben sich von einem dichten, in seinen Balken zu Bindegewebs-Fibrillen zerfallenden Maschenwerke mit länglichrundlichen Lücken und enthielten die oben erwähnten strotzenden Gefässe zu zweien in jedem Schlauche dicht beisammen, so, dass sie nur bei angewendetem Drucke als solche, durch einen linearen hyalinen Raum getrennt, wahrgenommen werden konnten. Zwischen ihnen lagerten die folgenden Elemente, welche an Menge nach dem freien Ende der Zotten hin zunehmend, das periphere Drittheil der Geschwulst allein constituirten, Fig. 7, *b*: Geschwänzte Zellen, von denen ein Antheil sehr hartnäckig an den Schläuchen haftete, — zwischen sie eingelagert Kerne von gewöhnlicher Grösse, dann zahlreiche blasig herangewachsene Kerne mit einem und mehreren zum Theile selbst wieder blasig herangewachsenen Blutkernen; die Mutterkerne selbst meist in einen aus concentrisch über einander geschichteten geschwänzten Zellen bestehenden Alveolus aufgenommen. (Eine der dem letzteren Befunde nach innerhalb der Schädelhöhle sehr häufig vorkommenden Geschwülste medullarkrebsigen Charakters. Vergl. m. Handbuch B. II, S. 722. Lebert's fibroplastische Geschwulst.) — Das Beispiel einer viel lockereren Zottengeschwulst auf der Innenfläche der *D. Mater*, rechts auf der Scheitelhöhe neben dem *Sinus long. sup.*, gibt unter anderen derlei Geschwülsten in der hiesigen Sammlung ein von einem 68 Jahre alten, an Vereiterung der Harnblase verstorbenen Manne herrührendes Präparat.

Digitised by the Harvard University, Download from The BHL http://www.biodiversitylibrary.org/; www.biologiezentrum.at

Aus diesen Angaben lässt sich nun in Bezug auf die Rolle, welche die dendritische Vegetation im Zottenkrebse spielt, mit Rücksicht auf dasjenige, was ich über jenes Gebilde bereits bei mehreren Gelegenheiten gesagt habe, entnehmen:

1. Die dendritische Vegetation entwickelt sich als solche in Form des primitiven Hohlkolbens aus einer bestimmten vorläufig gegebenen Basis, welche aus einem theils hyalinen, theils faserigen Maschenwerke besteht und sich in membranösen Substraten der Afterbildung, z. B. Schleimhäuten, oft bis auf weite Entfernungen über diese hinaus als ein weissliches feinmaschiges Gitter fortsetzt.

2. Soferne man in diesem das dem Krebse gewöhnlich zukommende, eben auch aus der dendritischen Vegetation hervorgegangene maschige Gerüste erkennen muss, so ist der Unterschied zwischen dem Zottenkrebse und dem gewöhnlichen Medullar-Carcinom ein bloss formeller.

3. Der primitive Hohlkolben wächst beim Zottenkrebse, statt fortan unter vorwiegender Ausbuchtung in die Fläche durch stellenweise Resorption zu einem Maschenwerke zu werden (Vergl. über die Entwickelung der Krebsgerüste u. s. w.), in die Länge zu einem sich verästelnden Schlauche heran.

4. Diese Schläuche behalten einerseits die Bedeutung des Stroma, freilich unter einer abgeänderten, von der des Maschenwerkes abweichenden Form, wobei die Elemente des Krebssaftes zu ihnen in derselben Beziehung stehen wie zu den Balken des maschigen Gerüstes, indem sie die Räume zwischen ihnen so wie die Lücken des letzteren ausfüllen.

5. Sie treten andererseits aber in eine nähere und zugleich unterscheidende Beziehung zu den Krebselementen, indem sie dieselben auch in ihrem Innern erzeugen und somit neben der auf der Aussenseite der Vegetation und des aus ihr hervorgegangenen wie immer angeordneten Balkenwerkes Statt findenden exogenen Production von Krebselementen in Form einer Belegmasse auch eine endogene Production zugegen ist. Einen sehr häufig neben dieser letzteren vorkommenden Inhalt der Schläuche des Zottenkrebses bilden structurlose Blasen als Grundlage von Cysten, nicht selten in wuchernder Menge. (Vergl. m. Abhandl. über die Cyste S. 19.)

6. Eine eben auch unterscheidende Rolle spielen die Schläuche des Zottenkrebses gegenüber den Balken des maschigen Krebs-

Digitised by the Harvard University, Download from The BHL http://www.biodiversitylibrary.org/; www.biologiezentrum.at

gerüstes durch die Entwickelung von Gefässen in ihnen, über deren Verhalten bereits oben Auskunft gegeben wurde. Dem wäre nur noch in Bezug der Anastomose dieser Gefässe beizufügen, dass sich in einem Falle von Zottenkrebs der Harnblase die Gefässe in einen in der Basis des Aftergebildes eingebetteten ansehnlichen Sinus von venösem Ansehen einmündeten, während in einem andern und zwar dem Falle, welchem die Fig. 3. entnommen ist, zwei submucöse Gefässe zugegen waren, ein arteriöses und ein venöses, von welchen die Vasenlarisation des Aftergebildes ab- und zurückging.

Mit dem Gesagten wäre der Bau des Zottenkrebses erledigt. Eine andere Frage betrifft die Bedeutung des Aftergebildes. Ich stelle dasselbe, wie die hier beibehaltene Benennung zeigt, unter die Krebse, indem ich zunächst in dem in der erörterten Weise neben den Vegetationen vorhandenen Bestandtheile denselben medullaren Krebssaft erkenne, welcher beim gewöhnlichen Carcinom die Räume des an und für sich gleich der Vegetation bedeutungslosen (indifferenten) maschigen Stroma ausfüllt. Die Beleuchtung der Frage von Seite des Verhaltens des Zottenkrebses im Vergleiche mit dem Krebse in seinen bekannten Formen kann erst dann stattfinden, nachdem das Nöthige über dessen Vorkommen beigebracht sein wird.

Der gewöhnlichste Standort des Zottenkrebses sind die Schleimhäute und zwar vor Allem die der Harnblase des Mannes und die Magenschleimhaut.

In der Harnblase sitzt er am Grunde, in der Nähe der Einmündung des einen oder des andern Ureters, und auch bei ausgebreiteter Wucherung stehen die Excrescenzen gemeinhin am dichtesten eben hier. Ich habe im Ganzen mindestens zwölf Fälle in der Leiche gesehen, drei andere liessen sich am Lebenden erkennen. In einem jener sass die mehr als hühnereigrosse Geschwulst in einem hinter dem Trigonum nach dem Mastdarme hin abtretenden Divertikel (Hernie) der Blasenschleimhaut und füllte dasselbe vollständig aus. Er kommt, wie oben angedeutet, in der Harnblase fast ausschliesslich nur beim Manne vor; ich entsinne mich nur eines einzigen ehedem in der hiesigen Sammlung vorfindigen Falles, wo auf der Innenfläche der Blase eines Weibes ein rundlicher wallnussgrosser Tumor sass, der allem Anscheine nach ein Zottenkrebs war. Von Gerlach's zwei Fällen betraf der eine auch eine Frau.

Digitised by the Harvard University, Download from The BHL http://www.biodiversitylibrary.org/; www.biologiezentrum.at

Im Magen war fast ausschliesslich die Pylorushälfte der Sitz desselben. Wenn er hier in der exquisiten Form, wie auf der Harnblase, nicht so häufig vorkommt, so ist desto bemerkenswerther, dass in die meisten der gewöhnlichen submucösen medullaren Pyloruskrebse die dendritische Vegetation eingeht, wie eine aufmerksame, unter Anderen auf eine Verwechslung mit den Schleimhautzotten hieselbst Bedacht nehmende mikroskopische Untersuchung nachweist.

In einem Präparate der hiesigen Sammlung, welches von einem in Folge eines Falles an Extravasat im Schädel im Jahre 1829 verstorbenen, 47 Jahre alten Manne herrührt, hängt eine fast enteneigrosse gestielte Geschwulst aus dem After, welche ein gleich über dem *Sphincter ext.* aufsitzender Zottenkrebs des Mastdarmes ist, zwischen dessen Zotten nebst nackten Kernen und rundlichen Zellen in weit überwiegender Menge cylinderepitheliumartige, zum grossen Theile sehr lange Zellen angehäuft sind.

In einem alten Präparate der hiesigen Sammlung vom Jahre 1822 erkennt man einen Zottenkrebs der Gallenblase; es wuchern nämlich von einem derben, runden, etwa bohnengrossen Kerne zahlreiche ansehnliche dendritische Vegetationen in deren Höhle herein. Das Präparat rührt von einer 64 Jahre alten Frauensperson mit einer 10 ¼ Pfund schweren, sehr grossen, von zahlreichen Medullarknoten durchsetzten Leber. Die Gallenblase enthielt eine braune jauchige Flüssigkeit nebst zwei schwarzen haselnussgrossen Steinen.

Nächst den Schleimhäuten und zwar jener der Harnblase kommt der Zottenkrebs am häufigsten auf der Innenfläche der Cysten des Cystoearcinoms der Ovarien vor. Gemeinhin stellt er hier eine über grosse Strecken der Cystenwand ausgebreitete Zottenwucherung dar, welche sich durch den reichlichen Gehalt an medullarem Saft als Zottenkrebs kundgibt. Nebst dem massenreichen Krebsparenchyme, aus dem sich die Cysten erheben, ist sehr gewöhnlich krebsige Infiltration der Lymphdrüsen an der Bauchwirbelsäule, nicht selten auch Peritonäalkrebs zugegen. Dieser letztere erscheint zuweilen als Zottenkrebs und repräsentirt das Vorkommen des Aftergebildes auf serösen Häuten. — Ein gutes Beispiel hiefür gibt der im vorigen Jahre untersuchte nachstehende Fall ab: In der Leiche einer 50 Jahre alten (im Jahre 1851 seeirten) Kindsfrau mit einem ansehnlichen Kropfe, fand sich der erweiterte Bauchraum mit etwa 20 Pfund einer mit rothbraunem Blutgerinnsel ver-

Digitized by the Harvard University. Download from the BHL http://www.biodiversitylibrary.org/; www.biologiezentrum.at

mischten rötblichen serösen Flüssigkeit gefüllt, das Peritonäum mit zahlreichen kleinen und grossen, weichen, weissen Medullarknoten besetzt, das Netz zu einem zwei Finger dicken medullarkrebsigen Wulste entartet. Ähnliche Knoten in der Leber nächst ihrer concaven Oberfläche und im *Ligament. gastrolienale*, die Drüsen längs dem *Duct. choledochus* zu medullaren Knoten degenerirt. Nebst solchen sassen am Peritonäum der Bauchwand sowohl wie besonders auf jenem des Dünndarmes ziemlich zahlreiche, von einer linsen- bis silbergroschengrossen Basis emporwuchernde zottige vascularisirte, einen medullaren Saft enthaltende Aftergebilde. Im Hypogastrium eine aus dem Becken heraufreichende, aus zwei seitlichen Hälften bestehende, einen Complex erbsen- bis faustgrosser, in eine medullarkrebsige Masse eingebetteter Bälge darstellende, im Ganzen mannskopfgrosse Geschwulst, welche den beiden abgängigen Ovarien entsprach. Von den Bälgen enthielten einzelne dickwandige eine trübe, rothbraune, die kleineren zarteren eine klare farblose oder gelbliche Flüssigkeit. Jene waren an ihrer Innenfläche rostbraun und in allen wucherte in Form gestielter rundlicher bis wallnussgrosser Geschwülste die obbemerkte medullare Aftermasse. Der Uterus in die Länge gezerrt, von einzelnen kleinen Fibroiden durchwebt. Die nähere Untersuchung der auf dem Peritonäum des Darmes sitzenden zottigen Wucherungen ergab: Das Peritonäum von einer ausserordentlich zarten faserigen Pseudomembran überkleidet. Diese Pseudomembran zeigte an den Stellen, wo die Wucherungen sassen, scharfumrandete Lücken. Die Wucherungen bestanden aus dendritisch verzweigten Excrescenzen, von welchen die grössten bis zu 4‴ langen in der Mitte der Gruppe sassen; sie erhoben sich von einem die Stelle des Peritonäums einnehmenden feinen Strickwerke und im Umfange der Zottengruppe sah man, wie dieses zu den hier vorfindigen kleinen Vegetationen auswuchs.

Hieher ist auch das Vorkommen des Zottenkrebses auf der Innenfläche der dura Mater zu beziehen, wofür oben Fälle beigebracht wurden.

Von dem Vorkommen des Zottenkrebses auf der allgemeinen Decke habe ich zwar keinen recenten Fall aufzuweisen, allein es findet sich in der hiesigen Sammlung der linke Fuss einer 51 Jahre alten Frauensperson vom Jahre 1821 mit Medullarknoten in der Leber und Milz und einer grossen knolligen, vom dritten

Digitised by the Harvard University, Download from The BHL http://www.biodiversitylibrary.org/; www.biologiezentrum.at

Lendenwirbel auf das obere Drittheil des linken Oberschenkels herabsteigenden, durch das Leistenband eingeschnürten Medularmasse. Auf dem gedachten Fusse wuchern besonders dicht an der inneren Seite der Ferse und von da in die Sohle herein zahlreiche, zum Theile schlanke langzottige, zum Theile ansehnliche dicke, breit oder gestielt aufsitzende parenchymatöse Excrescenzen, welche im frischen Zustande als rothblau beschrieben werden. Man erkennt in denselben deutlich dendritische Vegetationen. Auch weiss ich mich aus früher Zeit eines auf einem der chirurgischen Krankensäle gesehenen ähnlichen Falles an dem einen Fusse einer Frauensperson zu erinnern, welchen ich nach nunmehriger Einsicht dem erstgenannten als einen zweiten Fall von Zottenkrebs auf der allgemeinen Decke an die Seite stellen muss.

Ausser den eben gedachten häutigen Ausbreitungen kommt der Zottenkrebs nach dem oben Gesagten auch in parenchymatösen Organen vor. Solche sind, wie die angeführten Fälle darthun, das Gehirn, die Leber, der Uterus; in den beiden ersten wurde er in Form des *Cancer melanodes* gesehen. Er zeichnet sich, wie auf häutigen Ausbreitungen, so auch in Parenchymen durch die lockere, vulnerable Textur und seinen Gefässreichthum aus. Er wächst zu ansehnlichen Massen heran und dringt in so ferne, als die Vegetationen in der geeigneten Richtung wuchern, rasch nach der Oberfläche der Organe vor, auf der er sofort unter Blutungen erscheint und fortwuchert.

Der Form mancher Skelete von Knochenkrebsen nach zu urtheilen, kommt er auch in Knochen vor; es sind dies namentlich die knöchernen Krebsgerüste von der Form schlauchartiger Fachwerke, welche zumal an die Fig. 4 dargestellten Schläuche eines Zottenkrebses der Harnblase erinnern.

Wenn man nun nach diesen Angaben das Verhalten des Zottenkrebses mit anderen Krebsen vergleicht, so ergibt sich Nichts, was einen Zweifel über die Krebsnatur desselben genügend begründen könnte. Allerdings kommt er als Harnblasen- und als Magenkrebs sehr oft isolirt vor, allein dasselbe ist ja eben auch bei anderen Formen des Magenkrebses häufig der Fall, vor Allem aber ist der Uteruskrebs ausserordentlich häufig isolirt zugegen und Niemanden fällt desshalb ein, die krebsige Natur der nachgewiesenen medullaren Aftermasse zu bezweifeln. Übrigens fand ich neben Zottenkrebs der

Digitised by the Harvard University, Download from The BHL http://www.biodiversitylibrary.org/; www.biologiezentrum.at

Harnblase einmal einen sogenannten fibrösen Magenkrebs, in dem S. 523 angeführten Falle waren auch die Blasenwand und die Prostata vom Zottenkrebse durchsetzt und in einem anderen Falle der hiesigen Sammlung finde ich die Prostata linkerseits zu einer fächerigen Structur degenerirt, deren Räume im frischen Zustande ohne Zweifel eine medullare Masse enthielten. Der S. 529 erwähnte Zottenkrebs der Gallenblase war neben zahlreichen Lehercareinomen zugegen und mit dem S. 530 erwähnten Zottenkrebse der allgemeinen Decke bestanden zahlreiche Careinome in inneren Organen. Auf Cysten ist derselbe in der Regel durch das Vorhandensein einer parenchymatösen Aftermasse, in welcher die Cysten eingebettet sind, bedingt, und sofort kommt er auf dem Peritonäum wohl nur neben einem solchen Cystocareinom (der Ovarien) vor.

Die Geschwülste auf der *D. mater*, zu denen der oben näher erwähnte Fall in Rücksicht der neben der dendritischen Vegetation vorhandenen Elemente gehört, sind überhaupt in den meisten Fällen isolirt zugegen; in dem eben gedachten Falle war ein ausgemachtes Medullarcareinom der einen Niere mitvorhanden.

Dagegen war in den angeführten Fällen von Zottenkrebs im Gehirne und in der Leber derselbe neben vielen anderen Careinomen von gewöhnlichem Baue zugegen, d. i. einzelne der vielen Careinome waren in der auf das Krebsgerüste zu beziehenden Modification des Zottenkrebses als Theilerscheinung vielfältiger Krebsbildung vorhanden.

Endlich ist hier noch die Combination des in Rede stehenden Aftergebildes mit dem Gallertkrebse in Form der Entwickelung des medullaren Zottenkrebses aus dem Gallertkrebse anzuführen. Ich habe sie zu wiederholten Malen in den umfänglichen fungusartigen, breit aufsitzenden Aftermassen im Magen beobachtet. Von dem die Gallertmasse enthaltenden Fachwerke wuchert ein weisses, weiches Zottenwerk hervor, in welchem man die von dem gedachten Fachwerke auswachsende dendritische Vegetation mit einem weissen Belege erkennt, welcher aus den Elementen des medullaren Krebssaftes besteht.

Der Gefässreichthum des Zottenkrebses begründet eine hervorragende Erscheinung in dem Verlaufe desselben auf Schleimhäuten und serösen Häuten, auf der Innenfläche der Cysten sowohl, wie in Parenchymen, nachdem er diese durchbrochen, d. i. die häufigen

Digitised by the Harvard University, Download from The BHL http://www.biodiversitylibrary.org/; www.biologiezentrum.at

Haemorrhagien, welche ein Wesentliches zur Steigerung des Marasmus und zur Beschleunigung des tödtlichen Endes beitragen. Sie begründen als Blutungen aus den Harnwegen des Mannes und als excessive Blutungen aus den Sexualorganen des Weibes mit Recht den Schluss auf das wahrscheinliche Vorhandensein des Zottenkrebses in der Harnblase oder im Uterushalse, welcher sofort seine Bestätigung in dem Nachweise von Bruchstücken des Aftergebildes mittelst des Mikroskopes in den bezüglichen Excreten findet.

Zuweilen fand er sich in der Harnblase von Exsudat, in Form membranöser Fetzen bekleidet und durchsetzt, zuweilen auch von Eiterheerden durchzogen. Öfter kamen, wie in anderen medullaren Krebsen, Heerde in ihm vor, in welchen die Elemente des Krebssaftes zu einer morschen gelben, tuberkelartigen Masse erstorben waren. Blossliegend, zumal als Uteruskrebs, necrosirt er häufig unter Blutungen in grossen Portionen zu einer von zahlreichen Fäden durchsetzten Brandpulpe. Man findet in dieser die Schläuche collabirt, eröffnet, von moleculärem Detritus und Pigment besetzt und erfüllt. — Die Fettmetamorphose befällt sowohl die äussere Belegmasse der Vegetationen wie ihren Inhalt in der bekannten Form.

Es ergibt sich hieraus, dass der Zottenkrebs durch und durch ein Neugebilde sei, dass ihm nirgends eine hypertrophische Entwickelung eines physiologischen Gebildes zu Grunde liege, dass er seine natürliche Stellung unter den Krebsen und zwar als eine Modification oder Varietät des medullaren Krebses finde.

Bei Andral findet sich derselbe, mit Beobachtungen von Zottenwucherung auf der Harnblase von Louis belegt, als anomale Entwickelung von Schleimhaut-Villis angeführt; in neuerer Zeit ist die Auffassung desselben als Papillargeschwulst eingeführt worden. Es ergibt sich aus dem über das Wesen der dendritischen Vegetation überhaupt und über das Vorkommen des Zottenkrebses im besondern Gesagten, in wie ferne diese Auffassung zu rechtfertigen ist. Einerseits lässt sich allerdings eine Analogie der Vegetation mit der Papille nicht läugnen, andererseits kann aber von einer Papillar-Hypertrophie, d. i. einer hypertrophischen Entwickelung präexistenter Papillen, nicht die Rede sein. Die vorgedachte Analogie begründet allerdings sofort auch die Analogie des Zottenkrebses mit den eigentlich sogenannten Papillargeschwülsten, und desswegen lässt sich schliesslich ein Hinblick auf jenes Aftergebilde nicht umgehen,

Digitised by the Harvard University. Downloaded from the BHL http://www.biodiversitylibrary.org/ www.biodiversitylibrary.org

welches unter der Benennung Blumenkohlgewächs am Muttermunde zuerst durch J. Clarke bekannt geworden. Merkwürdiger Weise habe ich bisher nur ein einziges charakteristisches Exemplar dieses Aftergebildes, d. i. eine der, neben einer bei der nachträglichen Leichensection erhobenen, sehr umfänglichen epidermidal-krebsigen Infiltration des Uterus cervix auf dem Scheideneanale wuchernden gestielten, blumenkohlartigen derben Excrescenzen nach deren Exstirpation gesehen. Ich möchte glauben, dass der aus theils formlosem, theils faserigem Bindegewebe bestehende Stiel und dessen Verästelung, welche das Gerüste darstellten, eine dendritische Vegetation sei, welche äusserlich eine reichliche dichte Belegmasse trug, die aus jenen Elementen bestand, welche die sogenannten Cancroiden, Epidermidalkrebse (die von mir bereits im Jahre 1842 sogenannten Epithelial-Afterbildungen) constituiren — welches letztere auch vollständig mit den Resultaten der Untersuchungen Virchow's, dem viel häufiger Gelegenheit hiezu geboten war, übereinstimmt. Ich möchte somit dieses Blumenkohlgewächs für ein Neugebilde halten, und es würde also der Epidermidalkrebs auch in Form eines, wegen der Mächtigkeit und Starrheit der epidermidalen Belegmasse der dendritischen Vegetation die Gestalt des Blumenkohls in exquisiter Weise nachahmenden Zottenkrebses vorkommen. Er theilt eine reichliche Vascularisation, die Anlage zu Blutungen, die Anordnung der Gefässe mit den meisten Gebilden, in deren Zusammensetzung die dendritische Vegetation eingeht.

Allein ich sehe die Schwierigkeit des Nachweises dieser Meinung ein, indem man die Möglichkeit einer papillären Hypertrophie, d. i. des Auswachsens der Papille zu einem dendritischen Gebilde zugeben muss. Der Standort des Clarke'schen Blumenkohlgewächses würde die Ansicht von einer papillären Hypertrophie ausserordentlich begünstigen.

Eines jedoch würde, wenn auch nicht ausschliesslich, für mich sprechen: wenn nämlich das Blumenkohlgewächs und wenn die ihm an Structur ganz gleichen Condylome (besonders die spitzen) und die Warzen auch an Stellen ohne papilläre Grundlage vorkämen. In der That ist dies der Fall, soferne man, abgesehen davon, dass manche der Epidermidalkrebse, die ich ehedem auf der Schleimhaut des Larynx in Form gestielter Excrescenzen gesehen und beschrieben habe, ganz den Habitus des Clarke'schen Blumenkohlgewächses hatten, das

Digitised by the Harvard University, Download from The BHL http://www.biodiversitylibrary.org/; www.biologiezentrum.at

Vorkommen subcutaner d. i. in den Hautfollikeln entwickelter Condylome und Warzen für erwiesen halten darf.

Zu der Tafel.

Fig. 1. Ein zu seichten, kugeligen Ausbuchtungen ausgewachsener Hohlkolben von der Innenwand einer Niereneyste. S. 517. Er ist von Zellen mit zum Theile blasig herangewachsenen Kernen, wie solche daneben auch als nackte vorkommen, bedeckt. 400 Mal vergrössert.

Fig. 2. Eine lange, vielfach verästigte Vegetation. Von einem Zottenkrebse der Harnblase. S. 518. 90 Mal vergrössert.

Fig. 3. Vegetation aus einem Zottenkrebse der Harnblase S. 519. Daneben die Elemente ihrer äusseren Belegmasse, Zellen von der verschiedensten Gestalt; jene 90 Mal, diese 400 Mal vergrössert.

Fig. 4. Eine centrale Portion eines Zottenkrebses der Harnblase — grosse faserige Schläuche, die am freien Ende offen stehen und daselbst am Rande mit kleinen Bläschen und Flocken besetzt sind. S. 520. Mässige Loupenvergrösserung.

Fig. 5. Sehr lange Sebläuche mit einfachen, seichten, runden und kolbigen Ausbuchtungen S. 524. 90 Mal vergrössert. Sie sind von kernhaltigen Zellen bedeckt und bei stärkerer Vergrösserung zeigte sich in der Tiefe eine wellig gekräuselte Faserung.

Fig. 6. Gefässe aus demselben Leberkrebse. Die bei *a*, von $^1/_{25}$ und $^1/_{14}$ Mill. Durchmesser, sowohl längs- als auch querovale Kerne zeigend, stecken in einem sehr zarten hyalinen, hie und da wie aus Punktmasse bestehenden (zerfallenden) Schlauche. An dem $^1/_5$ Mill. haltenden bei *b* ist dieser Schlauch vielfach und unregelmässig zu einem Netze durchlöchert. Diese Schläuche waren von vielen kernhaltigen Zellen und Kernen verdeckt. S. 525. 400 Mal vergrössert.

Fig. 7 *a*. Vegetationen von einem dichten faserigen Maschenwerke als Basis sich erhebend, 90 Mal; *b*. die neben ihnen vorhandenen, zum Theile an ihnen haftenden Elemente, 400 Mal vergrössert. S. 526.

Digitised by the Harvard University, Download from The BHL http://www.biodiversitylibrary.org/; www.biologiezentrum.at

Fig. 1

Fig. 2

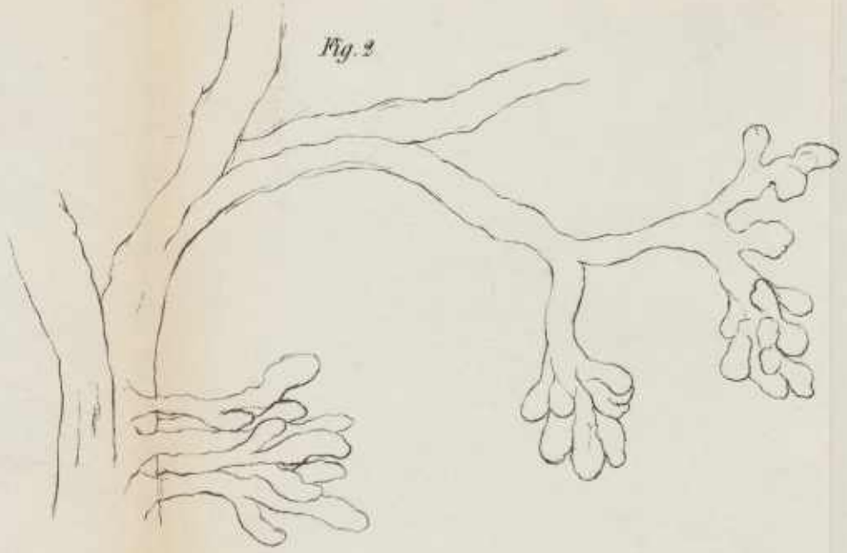

Fig. 3.

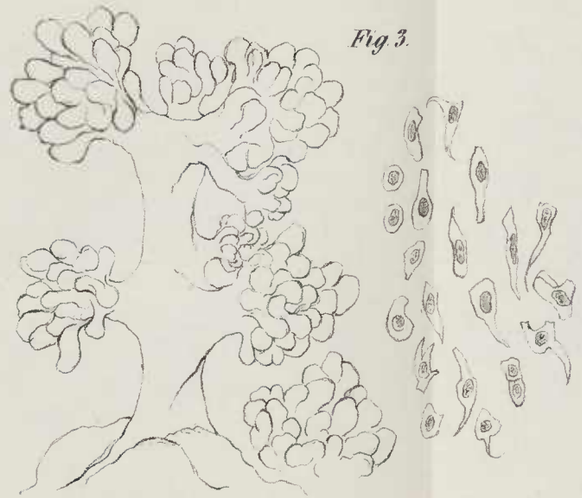

Fig. 4.

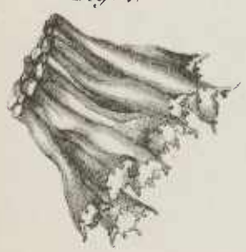

Fig. 5

Fig. 6.

Fig. 7

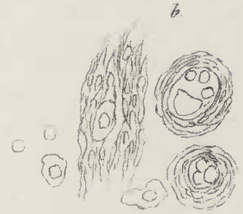

Lith. u. gedr. in d. k. k. Hof- u. Staats-Druckerei.